

Préface

N'est-ce pas une découverte tout à fait extraordinaire que de pouvoir connaître l'état de l'interne par l'observation et l'auscultation de l'externe ? Trente siècles d'empirie et de réflexion scientifique ont permis de créer le système de l'examen clinique en Médecine Chinoise.

Même si en apparence, ces approches peuvent sembler subjectives, elles ont acquis une valeur objective par la répétitivité des valeurs utilisées. Plus récemment des recherches scientifiques plus poussées ont précisé la portée clinique de certaines de ces techniques, comme le sphygmomanomètre pour l'évaluation du pouls ou l'examen microscopique des tissus tapissant la surface de la langue ou des cellules formant son enduit.

Cet ouvrage présente les quatre techniques d'examen traditionnelles en détail. Leur étude théorique et pratique est une des étapes importantes dans la formation du médecin chinois. Pour faire bonne mesure, nous les avons complétées d'un certain nombre de moyens complémentaires, souvent utiles pour confirmer ou affiner la conclusion diagnostique.

Ce manuel reprend donc les techniques d'examen suivantes :

- ❑ L'observation du shen, du teint, du corps dans son ensemble et dans ses différentes parties y compris la langue, des excréments et de la veinule de l'index chez l'enfant.
- ❑ L'écoute de la voix et de la respiration, la perception des odeurs.
- ❑ L'interrogatoire avec les questions traditionnelles.
- ❑ La palpation du pouls et des différentes régions corporelles.

Finalement, nous avons ajouté les treize moyens d'examen complémentaires suivants :

- ❑ L'examen de la tête
- ❑ L'examen du visage
- ❑ L'examen du nez
- ❑ L'examen du sillon naso-labial
- ❑ L'examen des lèvres
- ❑ L'examen des yeux suivant le style Peng
- ❑ L'examen des oreilles
- ❑ L'examen de l'abdomen
- ❑ L'examen du nombril
- ❑ L'examen des points shu du dos
- ❑ L'examen de la main, des doigts et du deuxième métacarpien
- ❑ L'examen des ongles
- ❑ L'examen des pieds, y compris les zones plantaires

Même si l'enseignement dispensé dans cet ouvrage est relativement important, il n'en est pas moins incomplet. Par exemple, une étude approfondie du pouls dépasserait à elle seule le contenu de toutes ces pages. Voilà encore du travail pour les années à venir.

Comme c'est le cas de la plupart de nos travaux, ce livre a fait l'objet de recherches, de corrections et d'améliorations pendant de nombreuses années. Les premières lignes en ont été rédigées en 1995. Nous sommes conscients que malgré tous nos efforts et notre bonne volonté, ce texte peut présenter des lacunes, voire des erreurs. Nous prions donc nos lecteurs de nous lire avec bienveillance.

Table des matières

Préface	7
1. Introduction	9
2. Les quatre méthodes d'examen	11
Observer, wang, 望	11
Introduction	11
L'observation de l'ensemble	11
L'observation des parties du corps	24
L'observation des excréments et des sécrétions	34
L'observation des veinules sur l'index des enfants	37
Écouter et sentir, wén, 闻	39
Introduction	39
Ecouter la voix et la respiration du patient	39
Sentir	43
L'interrogatoire, wèn, 问	44
Introduction	44
Les différents aspects de l'interrogatoire	45
Palper, qie, 切	71
Introduction	71
La palpation du pouls, mai zhen, 脉诊	71
La palpation du corps, an zhen, 按诊	144
3. L'observation de la langue, wang she, 望舌	152
Introduction	152
La structure et les fonctions de la langue	152
Les relations entre la langue, les organes et les entrailles, les méridiens et les collatéraux et le mécanisme de l'observation de la langue	155
La valeur de l'observation de la langue	158
La différenciation des constitutions physiques	159
La différenciation des syndromes et la différenciation des maladies	160
Les méthodes de l'observation de la langue	163
La position	163
L'ordre	163
La lumière	164
Les boissons et les aliments	164
Les saisons et les moments	165

L'âge et la constitution physique 165
Les habitudes de la vie quotidienne 166
Le grattage et le nettoyage de la langue 166
Les objets de l'observation de la langue 166
L'observation du corps de la langue 167
L'observation de l'enduit de la langue 182
L'examen de la combinaison du corps et de l'enduit de la langue 192

4. Les treize méthodes d' examen complémentaires de la médecine chinoise 中医辅助诊断十三法 200

L' examen de la tête, tou zhen, 头诊 200
La base théorique de la méthode de l'examen de la tête 200
La méthode de l'observation de la tête 200
La méthode de la palpation de la tête 204
L' examen du visage, mian zhen, 面诊 205
La base théorique de l'examen du visage 205
La correspondance entre les différentes parties du visage et les organes entrailles 206
La méthode de l'examen de la couleur du visage 208
La méthode contemporaine de l'examen du visage 211
L' examen du nez, bi zhen, 鼻诊 212
La base théorique de l'examen du nez 212
La correspondance entre les différentes parties du nez et les organes entrailles 213
L'observation de la couleur du nez et de « la racine de la montagne » 213
La relation entre la forme du nez et les maladies 215
L' examen du sillon médian naso-labial, ren zhong zhen, 人中诊 216
La base théorique de l'examen du ren zhong 216
L'observation de la couleur du ren zhong 217
La forme du ren zhong et les maladies 218
L' examen des lèvres, chun zhen, 唇诊 221
La base théorique de l'examen des lèvres 221
La correspondance entre les différentes parties des lèvres et les organes entrailles 221
L'observation de la couleur des lèvres 223
L'aspect des lèvres et de la bouche et les maladies 226
L' examen des yeux, yan zhen, 眼诊 228
La base théorique de l'examen des yeux 228
La méthode d'examen des yeux du style Peng 229
La méthode d'examen de la partie blanche des yeux 233
L' examen des oreilles, er zhen, 耳诊 236
La base théorique de l'examen des oreilles 236
L'anatomie du pavillon de l'oreille 239
La correspondance entre les différentes parties du pavillon de l'oreille et les différentes parties du corps 240
La méthode d'examen des points (zones) de l'oreille par l'observation 248
La méthode d'examen des points (zones) de l'oreille par la palpation 252

L' examen de l' abdomen, fu zhen, 腹诊 254
 La base théorique de l'examen de l'abdomen 254
 Les zones de l'abdomen 255
 La méthode d'examen par les points des méridiens sur l'abdomen 256
 Les symptômes courants de l'abdomen et l'examen 258
 L' examen du nombril, qi zhen, 脐诊 268
 La base théorique de l'examen du nombril 268
 La méthode de l'examen du nombril suivant les huit trigrammes 270
 L'examen de la couleur du nombril 272
 L'examen de la forme et de la position du nombril 273
 L' examen des points shu du dos, bei shu xue zhen, 背俞穴诊 275
 La base théorique de l'examen des points shu du dos 275
 La méthode d'examen des points shu du dos 276
 Le diagnostic suivant les points shu du dos 277
 Annexe : le test de grossesse par la palpation du point Tiantu 280
 L' examen de la main, shou zhen, 手诊 280
 La base théorique de l'examen de la main 280
 La forme de la main et les maladies 281
 La forme des doigts et les maladies 284
 La couleur de la main et les maladies 291
 L'observation des reliefs de la main 294
 L'examen de la face latérale du deuxième métacarpien 297
 L' examen des ongles, zhijia zhen, 指甲诊 300
 La base théorique de l'examen des ongles 300
 La méthode d'examen des ongles du style Li 300
 L' examen des pieds, zu zhen, 足诊 308
 La base théorique de l'examen des pieds 308
 L'observation de la forme des pieds 309
 La réflexologie plantaire 309
 Les publications des Presses Universitaires Guang Ming 317
 Ouvrages déjà parus 317
 En préparation 319
 Les adresses utiles 321
 Table des matières 323

L'observation des excréments et des sécrétions

Les sécrétions et les excréments comprennent les glaires, les salives, la morve, les larmes, le vomissement, les selles, l'urine, la leucorrhée. Leur couleur, leur qualité, leur quantité sont des références importantes pour la différenciation et le diagnostic.

En général, quand elles sont claires et liquides, c'est le froid; quand elles sont jaunes, troubles et épaisses, c'est la chaleur. Dans le froid, le yangqi ne transforme pas convenablement l'eau humidité, ce qui rend les excréments claires et liquides. La chaleur brûle et consomme les liquides organiques, ce qui les concentre et les rend jaunes et épais.

Les glaires

Il est dit dans **Wang Zhen Zun Jing, Les Principes à Suivre dans l'Examen par l'Observation** : « *Si les glaires sont glissantes et faciles à expectorer, ce sont des glaires humidité, liées à la rate. Si elles sont sèches et difficiles à expectorer, ce sont des glaires sécheresse, liées au poumon. Si elles sont claires avec beaucoup de bulles, de sont des glaires vent, liées au foie. Si elles forment des masses dures, ce sont des glaires de la chaleur liées au coeur. Si elles sont liquides et comportent des traces noires, ce sont des glaires du froid liées au rein* ».

Ainsi leurs couleurs, leur qualité et la quantité de l'excrétion sont des aspects importants à observer :

- ❑ Les glaires blanches, claires et liquides indiquent le froid.
- ❑ Des glaires jaunes ou blanches et collantes ou épaisses, indiquent la chaleur.
- ❑ Une petite quantité de glaires collantes, difficiles à expectorer, ce sont des glaires sécheresse.
- ❑ Des glaires blanches en grande quantité, faciles à expectorer, sont des glaires humidité.
- ❑ Des glaires mélangées à du pus et du sang, qui forment comme une bouillie de riz et qui ont une mauvaise odeur de poisson, indiquent la rétention de la chaleur toxique dans le poumon.
- ❑ Des crachats sanguinolents ou l'expectoration de sang après la toux, sont causés par la chaleur qui blesse les vaisseaux du poumon.

L'écoulement nasal

Il s'agit également d'observer la couleur, la quantité et la qualité de l'excrétion :

- ❑ Si le nez est bouché et présente un écoulement nasal clair, c'est l'attaque du vent froid externe et la dysfonction du qi du poumon. Cela se voit notamment au début du rhume.
- ❑ Si la morve est jaune et épaisse, mais inodore, dans l'évolution d'une attaque externe, cela veut dire que le pervers externe va être éliminé et que le rhume sera bientôt guéri.
- ❑ Si la morve est jaune, épaisse et d'une mauvaise odeur et si elle est combinée avec la céphalée, c'est la rétention de vent chaleur, ce qui se voit souvent dans la sinusite.

.....

Les différents aspects de l'interrogatoire

Les informations générales

Elles comprennent le nom, l'âge, la situation maritale, la profession et l'adresse du patient. C'est le premier contact. Celui-ci est important pour établir dès le départ une relation de confiance. De plus, certains de ces éléments peuvent déjà fournir des renseignements qui peuvent être utiles pour le diagnostic. Par exemple, l'âge parle déjà de la condition physique

du patient. Les jeunes ont le qi et le sang prospère, leur maladie appartient plus souvent à la plénitude. Les vieilles personnes ont le qi et le sang plus faibles et leur maladie appartient plus souvent au vide, etc.

Les plaintes principales du patient et l'anamnèse

L'histoire du patient

C'est ce que le patient raconte sur sa maladie. Il s'agit le plus souvent des sensations les plus marquantes et la raison première qui le font venir en consultation. C'est là qu'on récolte en fait les premiers signes de la maladie et qu'on peut envisager les premières orientations diagnostiques. Par exemple si le patient dit qu'il tousse, que parfois il souffre de dyspnée et qu'il a mal dans la poitrine, on pensera directement à une lésion du poumon.

Il ne faut pas nécessairement noter tout ce que le patient raconte. L'important est de saisir les symptômes principaux dont le patient souffre le plus, leur nature et leur durée. Les notes doivent être claires et simples. Par exemple : « *Douleur épigastrique depuis cinq ans, améliorée par la palpation et la chaleur, récemment des selles noires...* ». Cela permet déjà de distinguer la localisation et la nature de la maladie.

L'anamnèse

Il s'agit de l'histoire de la maladie, l'état de santé personnel et de la famille. Ainsi nous pouvons faire connaissance avec l'environnement du patient, ses habitudes particulières, ses déplacements, etc.

Chez les femmes on demande l'historique et les circonstances des règles, l'état marital, les grossesses, etc. Pour un enfant il faut avoir des renseignements sur son développement, sur les maladies d'enfant, etc.

L'interrogatoire sur la famille permet de savoir s'il y a des maladies héréditaires ou infectieuses.

Les symptômes actuels

C'est la partie la plus importante de l'interrogatoire. Cela comprend les symptômes principaux, leur début, leur localisation, leur nature, leur évolution, les traitements que le patient a déjà eus, etc.

Le froid et la chaleur

Il s'agit ici de la crainte du froid, des frissons et de la fièvre, qui sont des symptômes courants.

La crainte du froid est une sensation subjective du patient. Il a peur du froid et il aime être

couvert et rester près du feu pour se réchauffer. Il faut rappeler que la fièvre ne signifie pas la température au thermomètre, mais bien la sensation subjective du patient de la température de son corps ou de certaines parties de son corps, par exemple la chaleur des cinq centres. Il y a évidemment des circonstances assez nombreuses où la température au thermomètre va de pair avec une sensation prononcée de chaleur corporelle.

Le début de la crainte du froid ou de la fièvre est déterminée par deux aspects : d'une part la nature du pervers et d'autre part l'état du yinyang du patient. En général, le froid pervers cause la crainte du froid ; la chaleur perverse cause la crainte de la chaleur; l'excès de yang cause la fièvre ; l'excès de yin cause la crainte du froid ; le vide de yin et la plénitude relative de yang cause aussi la fièvre ; l'affaiblissement de yang et la plénitude relative du yin cause la crainte du froid. Le froid est un signe du yin ; la chaleur un signe du yang. Donc l'interrogatoire de la crainte du froid et la fièvre permet de distinguer la nature de la maladie et l'état du yin yang du patient.

On commence donc par demander au patient s'il a de la crainte du froid ou une sensation de chaleur. Si c'est le cas, il faut savoir avec précision si ces deux signes arrivent ensemble ou séparément, lequel est prépondérant, quelle est l'heure de leur arrivée, quelles sont leurs caractéristiques et avec quels autres symptômes ils sont combinés.

Nous allons voir les différentes possibilités une à une.

.....

Le pouls ténu, wei mai, 微脉

Il est dit dans **Mai Jing** que : « *Le pouls ténu est un pouls extrêmement fin et mou, entre insaisissable et à peine saisissable* ». Dans les autres classiques importants consacrés au pouls, la description est plus ou moins la même.

La description du pouls ténu

C'est un pouls extrêmement fin et mou, presque insaisissable.

La forme du pouls ténu est extrêmement fine, son corps mou et sa force faible. En plus, la forme du pouls ténu est trouble tant à la palpation légère qu'à la palpation forte, toujours à peine palpable.

La comparaison

Le pouls ténu, le pouls fin, le pouls faible et le pouls mou sont similaires – ils ont tous une forme petite et fine. Les différences se trouvent dans la force et la position du battement. Malgré sa petite forme, le pouls fin résiste clairement sous les doigts, ce qui est différent du pouls ténu qui a aussi une petite forme, mais qui est extrêmement fin et mou et n'est presque pas palpable. Le pouls faible est profond, fin et mou, mais sa forme est assez distincte ; le pouls mou est superficiel, fin et mou – la différence entre le pouls faible et le pouls mou se

trouve au niveau de leur profondeur et comparativement au pouls ténu, ils ne sont pas aussi fins, mous et insaisissables.

Les indications

Le pouls ténu indique le vide général du yin et du yang, du qi et du sang et surtout l'affaiblissement du yangqi. Il est dit dans **Jingyue Quan Shu** que : « *Le pouls ténu est un signe de vide général du qi et du sang, avec la crainte du froid ou la peur ou le manque de courage ou le manque de souffle ou le froid du centre ou la distension et l'oppression ou le vomissement, ou la diarrhée ou la transpiration vide ou l'indigestion ou la douleur abdominale et lombaire ou la lésion du jing et la perte du sang ou le vertige et le froid contraire. Ils sont tous dus au vide du qi et du sang, mais surtout à l'insuffisance du yang originel et au froid yin* ».

Dans la pratique, le pouls ténu apparaît aussi souvent dans le syndrome du vrai froid et de la fausse chaleur par l'épuisement du yin et l'échappement du yang, en cas de vide du centre avec saignements vaginaux et dans les syndromes de mélange du vide et de la plénitude. Par exemple, il est dit dans **Shang Han Lun** que : « *La maladie shaoyin, avec la diarrhée contenant des aliments non digérés, le froid dans l'interne et la chaleur à l'externe, le froid contraire des mains et des pieds, le pouls ténu et évanescent et l'absence contraire de la crainte du froid, si (en plus) la personne a le teint rouge, éventuellement la douleur de l'abdomen ou le vomissement sec ou la douleur de la gorge ou le pouls qui ne réapparaît pas même après que la diarrhée s'arrête il faut donner Tong Mai Si Ni Tang* ». C'est un exemple du pouls ténu dans le syndrome du vrai froid dans l'interne et de la fausse chaleur à l'externe ; « *La maladie shaoyin, s'il y a la diarrhée et le pouls ténu, il faut donner Bai Tong Tang ; si la diarrhée ne s'arrête pas, avec le froid contraire, le pouls impalpable, le vomissement sec et l'agitation, il faut donner Bai Tong Tang plus Zhu Danzhi Tang* » - c'est un exemple du pouls ténu dans le syndrome d'effondrement du yang et d'épuisement du yin. Il est dit dans **Jin Gui Yao Lue** que : « *En plein été, quand le taiyang est bloqué, avec le corps chaud, douloureux et lourd, et le pouls ténu et faible, c'est que le corps est lésé par l'eau froide et que l'eau circule au niveau de la peau. Il faut donner Yi Wu Guadi Tang* » - c'est un exemple du pouls ténu dans un syndrome de mélange de vide et de plénitude. Quand le qi est vide et s'affaïsse, la rate ne contrôle pas le sang, ce qui peut causer les saignements vaginaux. Quand cette situation dure longtemps, le sang vide ne peut pas remplir les vaisseaux, ce qui se manifeste par le pouls ténu.

En ce qui concerne le pronostic des maladies présentant un pouls ténu, il existe l'expression suivante : « *En cas de maladies chroniques, l'apparition du pouls ténu précède la mort ; en cas de maladies aiguës l'apparition du pouls ténu indique l'occasion de retrouver la vie* ». En cas de maladies chroniques, l'apparition du pouls ténu indique l'affaiblissement du yin et du sang et l'épuisement du qi originel. C'est donc une situation très grave qui exige un traitement urgent et efficace. Par contre, la deuxième partie de l'expression n'est pas tout à fait juste. Dans la pratique, en cas de maladies aiguës, l'apparition du pouls ténu peut aussi indiquer l'échappement du yangqi qui est sans aucun doute un cas très dangereux. Par exemple, dans certaines maladies contagieuses aiguës, telles que la pneumonie toxique, la dysenterie toxique, etc., quand la chaleur toxique est extrêmement prospère et consomme

gravement le qi véritable du corps, il peut y avoir la chute soudaine de la température corporelle, le teint pâle, le froid contraire des quatre membres, le pouls ténu et évanescent après une phase de fièvre élevée permanente, ce qui indique l'échappement soudain du yangqi. Dans ce cas, si le secours d'urgence n'est pas efficace, le patient peut mourir assez rapidement – c'est une preuve que l'apparition du pouls ténu dans les maladies aiguës n'est pas toujours un signe de vie. Mais ce qui est certain, c'est que le pouls ténu peut aussi apparaître quand le pervers s'affaiblit. Par exemple, il est dit dans **Shang Han Lun** que : « *La maladie jueyin avec la diarrhée, si le pouls devient ténu, faible et rapide, c'est que la diarrhée va s'arrêter spontanément. Malgré la fièvre, le patient ne va pas mourir* ». Dans ce cas, l'apparition du pouls ténu est un signe de l'affaiblissement du qi pervers et le pouls rapide indique que le qi véritable est en train de se rétablir. Dans la pratique, pour déterminer si le pouls ténu est favorable ou défavorable, il faut examiner l'ensemble de la maladie.

Indications par position

	Gauche	Droite
Cun	Vide du qi du poumon et du cœur	Vide du qi ou du yang du poumon ou accumulation de glaires froides
Guan	Froid vide du foie	Vide de la rate
Chi	Vide du jing du rein	Vide du yang du rein

Les combinaisons

- ❑ Le pouls superficiel et ténu indique l'affaiblissement du yangqi ;
- ❑ Le pouls profond et ténu indique l'insuffisance du yin ;
- ❑ Le pouls ténu et rugueux indique l'effondrement du sang ;
- ❑ Le pouls ténu et en corde indique les contractions ;
- ❑ Le pouls ténu et lent indique le vide du qi et le froid du centre ;
- ❑ Le pouls ténu et rapide indique le vide du ying.

Le mécanisme du pouls ténu

Quand le yangqi est faible, il ne peut pas promouvoir ; quand le sang est insuffisant, la voie des vaisseaux n'est pas remplie. Cela peut causer le pouls ténu. La position superficielle du pouls est la manifestation de l'état du yang. Si le pouls est difficile à saisir à la palpation légère, c'est que le yangqi est faible. La position profonde du pouls est la manifestation de l'état du yin. Si le pouls est difficile à saisir à la palpation forte, c'est que le yinqi s'épuise. En cas de maladies chroniques, le qi véritable est lésé et le qi et le sang sont consommés. Dans ce cas, le pouls ténu indique que le qi véritable est en voie de s'épuiser. En cas de maladies aiguës, le pouls ténu indique soit l'échappement soudain du yangqi, soit le vide du yang, mais accompagné de l'affaiblissement du pervers.

.....

L'observation de l'enduit de la langue

La couleur de l'enduit

Les couleurs les plus courantes de l'enduit de la langue sont blanc, jaune, gris et noir. Il existe aussi l'enduit bleu, l'enduit vert et l'enduit de miso moisi, mais qui sont relativement rares. Suivant certaines sources, l'enduit gris et l'enduit noir peuvent être mis dans la même catégorie et donc l'enduit de la langue peut présenter les cinq couleurs principales : vert bleu, rouge, jaune, blanc et noir.

L'enduit blanc, bai tai, 白苔

Dans la généralité, l'enduit blanc indique les maladies du poumon et du gros intestin, le syndrome de la surface et le syndrome du vide. Suivant la théorie des cinq phases, la couleur blanche correspond au poumon et au gros intestin. Le poumon domine la peau, la pilosité, la ventilation et la diffusion du wei qi vers la surface ; entre le poumon et le gros intestin, il y a une relation surface-interne. Quand les pervers externes envahissent le corps, qu'ils entrent par la peau et le système pileux ou par le nez et la bouche, le poumon et le gros intestin sont toujours attaqués d'abord. Pendant la phase de l'atteinte des pervers au poumon et au gros intestin, les pervers sont encore à la surface et ne sont pas transformés en chaleur – il n'y a donc pas de contradiction quand on dit que l'enduit blanc indique les maladies du poumon et du gros intestin et aussi le syndrome de la surface et le syndrome du froid.

Au début d'une atteinte de pervers à la surface, dans la plupart des cas, il n'y a pas de changements manifestes de l'enduit de la langue – il reste en général mince et blanc : suivant la théorie de l'atteinte du froid (shang han), c'est la phase de la maladie taiyang ; suivant la théorie de la maladie de la tiédeur (wen bing), c'est la phase du syndrome de la couche wei ou du syndrome du foyer supérieur. Mais la différenciation des syndromes de l'enduit blanc n'est pas toujours facile.

- ❑ En général, l'enduit blanc et mince, ni trop humide ni trop sec, peut être celui d'une personne en bonne santé, mais aussi un signe que les pervers externes se trouvent toujours à la surface et ne sont pas encore entrés dans l'interne – comme les pervers sont à la surface, le qi des organes zang n'est pas touché, de sorte que l'enduit reste normal.
- ❑ Dans les maladies par l'attaque externe, l'enduit blanc, glissant et humide indique l'atteinte du vent froid humidité pervers et dans les maladies par les lésions internes, il indique le débordement de l'eau qi vers le haut – il s'agit soit de l'humidité, soit des glaires.
- ❑ L'enduit mince, blanc et sec indique soit l'atteinte du vent tiédeur au poumon et la lésion du poumon par le qi de la sécheresse, soit la dysfonction de la transformation des liquides organiques due au vide du yang, le manque d'humidification dans le haut et la double lésion du qi et des liquides organiques du poumon.
- ❑ L'enduit blanc, humide et légèrement épais indique soit la prospérité du vent froid pervers, soit la maladie shaoyang avec les pervers qui se trouvent au niveau mi-surface mi-interne, soit le froid humidité du foyer moyen dans les maladies diverses.
- ❑ L'enduit blanc, épais et gras indique soit la stagnation et la rétention d'aliments dues à la désactivation du yang du centre, soit l'humidité trouble qui se congestionne,

- s'accumule et déborde vers la langue.
- L'enduit blanc épais, gras et glissant comme du lait de soja ou comme une pâte liquide, indique soit la rétention de l'eau liquides pathologiques due à la désactivation du yang de la rate, soit la stagnation du froid humidité dans l'interne et le rassemblement des glaires liquides pathologiques.
 - L'enduit blanc, épais, gras et sec indique soit la lésion du qi de l'estomac par la sécheresse et la stagnation de l'humidité qui ne peut pas être transformée, soit la congestion de l'humidité et la stagnation de la chaleur dans la rate et l'estomac.
 - L'enduit blanc brillant comme des flocons de neige est appelé « *l'enduit en flocons de neige* » et indique l'affaiblissement important du yang de la rate et le blocage du froid humidité.
 - Une couche blanche moisie couvrant toute la langue comme un vêtement ou des points blancs moisies, indiquent le vide du yin de l'estomac et du rein, la rétention de l'humidité perverse dans l'interne et la congestion de l'humidité toxique et la vaporisation de la chaleur vide, ce qui est le signe d'un mauvais pronostic.
 - L'enduit blanc, sec, fissuré et rugueux avec un aspect de sable blanc, indique la lésion des liquides organiques par une chaleur violente, qui attaque soudainement et fait que le vrai yin est en voie d'épuisement.
 - L'enduit blanc et fissuré, mais pas très sec, apparaît souvent dans la maladie de la chaleur estivale humidité avec la lésion du qi par la chaleur estivale et la rétention de l'humidité trouble dans l'interne.
-

L'examen du sillon médian naso-labial, ren zhong zhen, 人中诊

C'est une méthode d'examen qui permet de diagnostiquer des maladies du système génital et du système urinaire par l'observation de la couleur et de la forme du sillon médian naso-labial (en chinois, ce sillon est appelé ren zhong, littéralement « *le centre de l'homme* », comme le point Renzhong GV26 du dumai). C'est une méthode d'examen couramment utilisée et elle a une valeur très importante.

La base théorique de l'examen du ren zhong

Le terme « *ren zhong* » est apparu pour la première fois dans **Nei Jing**. Par exemple, il est dit dans **Ling Shu** au chapitre **Jing Mai, 经脉, Les méridiens**, que : « *Le méridien du gros intestin yangming de la main ... , ses deux méridiens se croisent au centre de l'homme (renzhong) – celui de gauche va à droite et celui de droite à gauche et puis ils montent pour aller aux narines et rejoindre le méridien de l'estomac yangming du pied* ».

Ren zhong se trouve entre le nez et la lèvre supérieure, en général au milieu dans le sens vertical du visage. Dans le système de la correspondance entre les différentes parties du visage et les organes entrailles et les tissus internes, cette région correspond à la vessie et à l'utérus. À l'époque de **Nei Jing**, les gens ont déjà découvert que la forme et la couleur du ren zhong permettent d'examiner l'état du système urinaire et du système génital, tant chez l'homme que chez la femme. En fait, la valeur du renzhong va beaucoup plus loin. Par

exemple, le point Renzhong est un point de secours dans les cas d'urgence.

Ren zhong se trouve à un endroit où des méridiens et des collatéraux se croisent et où le qi des méridiens pénètre et ressort. Par exemple, les deux méridiens (celui de gauche et celui de droite) du méridien du gros intestin yangming de la main se croisent au ren zhong ; le méridien de l'estomac yangming du pied passe aussi par cette région ; le méridien du foie jueyin du pied fait le tour de l'intérieur des lèvres ; chongmai et renmai vont tous deux près du ren zhong ; tandis que le qi du dumai va directement au ren zhong. C'est donc un endroit du rassemblement du qi méridien du corps et les maladies des méridiens et des collatéraux, des organes et des entrailles peuvent avoir leurs manifestations au ren zhong. En plus, comme dumai est la mer des méridiens yang et son qi est lié au rein, l'état du ren zhong est aussi un reflet de l'état du yangqi et du qi du rein – on considère pour cela que ren zhong est une région importante où le yangqi du rein et du mingmen se manifeste.

L'observation de la couleur du ren zhong

La forme et la couleur du ren zhong sont des reflets de l'état du qi du rein et du mingmen, de sorte qu'il a une valeur très importante pour la prévision de l'état de la vitalité.

Suivant l'expérience acquise dans la pratique clinique, un ren zhong large, droit, moyennement profond et d'une couleur fraîche avec éclat indique que le qi du rein est prospère, que le feu du mingmen est fort et que le yangqi est bien rempli. Chez la femme, cela indique en plus un bon développement et un bon état de l'utérus, des ovaires et de l'appareil génital externe ; chez l'homme, cela indique en plus un bon développement et un bon état des testicules et de l'appareil génital externe.

- ❑ Un ren zhong étroit et court d'une couleur terne indique que le qi du rein est insuffisant, que le feu du mingmen s'affaiblit et que le yangqi est vide. Tant chez la femme que chez l'homme, cela est un signe de maladies du système génital.
- ❑ Chez les jeunes, la région du ren zhong est bien remplie avec éclat ; tandis que chez les personnes âgées ou qui souffrent du vide du rein, la région du ren zhong est terne sans éclat.
- ❑ Quand le qi du rein est insuffisant et le feu du mingmen est faible, la région du ren zhong peut même devenir noire et fanée. Quand le feu du mingmen s'épuise, un des premiers signes qui se manifestent est que la région du ren zhong devient noire.
- ❑ Des deux côtés de ren zhong se trouvent les régions de la vessie et de l'utérus. Quand le qi du tiankui s'épuise et le chongmai et le renmai sont insuffisants, la région du ren zhong devient en général noire brune ou il y a des taches noires qui s'y manifestent.
- ❑ Chez les femmes souffrant de la stérilité par le vide du rein, la région du ren zhong est souvent terne et fanée ou avec des taches de pigmentation.
- ❑ Chez une femme enceinte, quand la région du ren zhong est manifestement plus remplie et a plus d'éclat que d'habitude, on peut savoir que le qi et le sang sont prospères et que tant la femme que le fœtus sont en bon état – grâce à ce changement particulier au niveau du ren zhong chez les femmes enceintes, l'observation du ren zhong était couramment utilisée comme test de grossesse dès le début. Tandis que quand la région du ren zhong d'une femme enceinte est d'une couleur jaune diffuse, il peut y avoir le

saignement de l'utérus qui pourrait causer la mort du fœtus.

- Chez l'homme, quand la région du ren zhong devient noire, il y a souvent en même temps la douleur abdominale avec élancement vers le testicule ou la douleur du pénis.
- La région du ren zhong noire, éventuellement avec des taches ou des masses noires, indique un vide du yang du rein avancé, par exemple, dans le cas de beaucoup de maladies chroniques par le vide du rein.
- Quand la région du ren zhong est terne et grise, la personne a en général aussi la crainte du froid, les membres froids et la miction claire, chez la femme la stérilité par le froid de l'utérus, le myome utérin, la cervicite, le kyste de l'ovaire, l'annexite, etc., et chez l'homme l'impuissance, la diminution de libido, la prostatite, l'orchite, etc.
- Un ren zhong légèrement rouge est souvent un signe d'abcès yong.
- Un ren zhong pourpre ou rouge et légèrement noir indique la lésion alimentaire.
- Un ren zhong légèrement vert bleu indique les maladies du froid.
- Un ren zhong d'une couleur mélangée de noir et de rouge, accompagné de gonflement et douleur soudains au-dessous du nombril, est un signe du saignement dans l'utérus.
- Les petites éruptions rouges en forme de millet ou les taches noires ternes comme du charbon sont des signes de l'humidité chaleur ou de la stase sanguine au niveau de l'estomac ou de l'appareil génital avec érosion ou douleur.
- Quand le ren zhong devient vert terne, il s'agit de la cholécystite.
- Un ren zhong blanc est un signe grave qui indique une maladie dangereuse.
- En conclusion, l'observation de la couleur du ren zhong a sa valeur pour le diagnostic des maladies, notamment pour certaines maladies du système génital.

La forme du ren zhong et les maladies

Chez une personne normale, le ren zhong se trouve sur la ligne centrale droite entre le nez et les lèvres. Il se situe bien au milieu, est droit et a une profondeur harmonieuse, la partie supérieure relativement étroite et la partie inférieure relativement large – donc une forme légèrement trapézoïdale. Ces signes indiquent que l'utérus et le système génital sont bien développés et que la menstruation, l'ovulation et la fonction de la reproduction sont normales. Quand la forme du ren zhong est anormale ou quand il y a des changements anormaux du ren zhong, il s'agit souvent de maladies ou d'un mauvais développement du système génital, de l'utérus, de l'ovaire, du testicule ou du pénis. L'observation de la forme du ren zhong est donc aussi très importante pour le diagnostic des maladies du système génital. Dans la pratique, les cas suivants sont les plus couramment rencontrés :

- Un ren zhong court et superficiel : le renzhong est très court et le sillon est superficiel. Mais les bords du sillon sont encore visibles. Ce genre de ren zhong se rencontre en général chez les femmes dont l'utérus est petit (il s'agit souvent de l'utérus infantile) ou dont le développement de l'utérus est mauvais, avec le vagin court, et chez les hommes dont la croissance congénitale des testicules est mauvaise ou dont le pénis est court et petit. Ce genre de personnes a en général un manque de libido, la stérilité, chez la femme le retardement de la première menstruation et la menstruation en petite quantité et chez l'homme l'impuissance, la spermatorrhée et l'asthénospermie.
- Un ren zhong étroit et long : le sillon est étroit et long, surtout à la partie du milieu, le haut et le bas un peu plus large, le bord du sillon très manifeste : cela est le signe d'un

utérus long et étroit, d'un vagin fin et étroit. Chez l'homme, cela indique que la peau du pénis est trop serrée ou que le pénis est long et fin ; les femmes ayant ce genre de ren zhong ont souvent la dysménorrhée. Suivant l'expérience de la pratique clinique, chez la femme, quand son ren zhong est plus long qu'un cun mesuré au majeur, elle a ou a tendance à la métroptose ; si son ren zhong est long et profond, elle peut avoir la rétroversion de l'utérus ; tandis que si son ren zhong est long mais superficiel, elle peut avoir l'antéversion de l'utérus.

- Un ren zhong superficiel et plat : les bords du ren zhong ne sont presque pas visibles, mais il peut être étroit ou large. Un ren zhong plat et étroit indique l'atrophie postnatale de l'utérus et l'utérus dur et manquant de souplesse, avec des désordres du cycle de la menstruation, la diminution progressive de la menstruation et finalement l'aménorrhée ; un ren zhong plat et large indique la mauvaise croissance postnatale de l'utérus ou la faiblesse de la capacité de reproduction ou l'atrophie de l'utérus chez les personnes âgées.
- Un ren zhong en forme d'une poire inversée : un renzhong large dans le haut et étroit dans le bas, comme une poire à l'envers, est un signe de l'antéversion ou l'antéflexion de l'utérus. La femme ayant ce genre de ren zhong a en général la distension et la douleur de l'abdomen pendant la menstruation.

Il y a encore quelques cas particuliers :

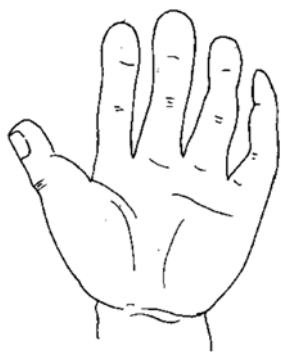
.....

La forme de la main et les maladies

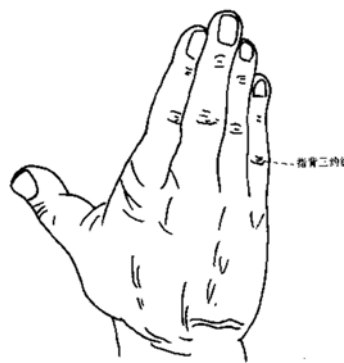
Il y a une relation très intime entre la forme et l'épaisseur de la main et la constitution physique, le jing, le qi et la vitalité de la personne. Dans la pratique, on distingue en général dix formes différentes de la main :

La main primaire

Cette forme de main a les caractéristiques suivantes : les doigts sont gros, forts et relativement courts et les extrémités des doigts

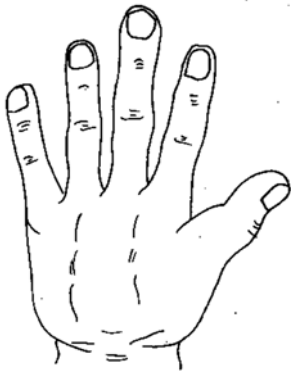


plus ou moins carrées ; la paume de la main est en général carrée, charnue et épaisse ; la peau est rugueuse et foncée ; les lignes de la paume de la main sont simples et claires ; mais les plis au niveau de l'articulation entre la première et la deuxième phalange sont profonds et désordonnés ; les veines vert-bleu sont superficielles et clairement visibles sur le dos de la main.



Les mains de cette forme indiquent que la personne est en bonne santé, que sa capacité de

résistance contre les maladies est forte, qu'elle est spontanée et qu'elle est plutôt nerveuse et a tendance à la montée du feu du foie. A partir de l'âge moyen, ce genre de personnes a tendance à souffrir d'hypertension et de maladies du système respiratoire.



La main carrée

Cette forme de main a les caractéristiques suivantes : la main est droite et carrée ; les ligaments et les os sont épais et solides ; le poignet est aussi quasiment carré ; les plis au niveau de l'articulation entre la première et la deuxième phalange sont relativement superficiels.

Les mains de cette forme indiquent que la force physique de la personne est bonne, que sa vitalité est prospère et que le développement de tout le corps est relativement bon. Mais ce genre de personnes doit faire attention à sa tendance aux maladies cardio-vasculaires et cérébro-vasculaires.

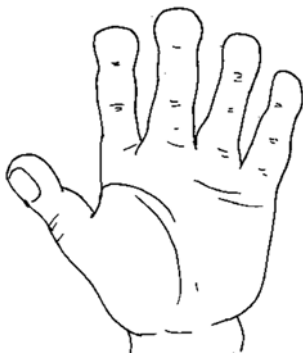
La main grosse et tendre

Les doigts sont plus longs que ceux de la main de forme primaire ; la grosseur des doigts est régulière sur toute leur longueur ; la paume de la main est plus ou moins ronde – la jonction entre la tranche de la main, le grand thénar et le poignet forment une courbe ronde et douce ; la peau de la paume et du dos de la main est douce et relâchée ; la paume de la main est épaisse avec peu de petites lignes fines ; la peau de la main est en général pâle.

Les mains de cette forme indiquent que la santé de la personne est relativement bonne. Mais ce genre de personnes doit faire attention aux maladies du foie et aux maladies cérébro-vasculaires.

La main en cuillère

Cela signifie que les extrémités des doigts ne sont pas légèrement plus fines mais sont au contraire plus grosses et grandes que le reste des doigts, de sorte que chaque extrémité des doigts est comme une cuillère. Les ligaments et les os sont solides et forts ; la paume de la main est épaisse et plus ou moins carrée.



Les mains de cette forme indiquent que la santé de la personne est relativement bonne et qu'elle manque de patience et devient facilement agitée. Ce genre de personnes doit faire attention à l'hypertension, au diabète, etc.